

De la sagesse dans la gestion des 3^{èmes} molaires De la gémectomie à la mésialisation !



Dr Sarah **CHAUTY**



Dr Alexandre **HUTIN**

Jusqu'en 2019 - date de parution des recommandations de la Haute Autorité de Santé -, les avulsions de 3^{èmes} molaires ont probablement parfois été posées pour raisons prophylactiques qui s'avéraient parfois non fondées. Les dernières recommandations ont donc jeté un pavé dans la mare en restreignant ces indications. Effectivement, la HAS met avant le rapport bénéfice-risque de cet acte chirurgical trop souvent banalisé : risques infectieux, risques de paresthésie... et elle fournit des « non-indications » : probabilité de positionnement spontané sur l'arcade, 3^{èmes} molaires susceptibles d'entraîner un encombrement incisivo-canine, dent incluse asymptomatique, etc. Dans ces situations, la mise en place d'une surveillance clinique et radiologique avec un délai entre deux radiographies de 12 à 18 mois doit être privilégiée.

La HAS met avant le rapport bénéfice-risque de cet acte chirurgical trop souvent banalisé

Différentes situations permettent de mettre à profit les dents de sagesse et notamment les cas de perte d'une molaire, le plus souvent la première molaire qui est la dent la plus atteinte par la maladie carieuse. Trois options thérapeutiques sont à évaluer et les 3^{èmes} molaires sont mises à profit dans deux d'entre elles : la fermeture orthodontique de l'édentement (lié à une carie, MIH...) qui place alors la 3^{ème} molaire en lieu de 2^{ème} molaire ; le maintien de l'espace pour une auto-transplantation de la 3^{ème} molaire qui prend alors le rôle de 1^{ère} molaire ; enfin, le maintien de l'espace pour une réhabilitation prothétique voire implanto-prothétique. Les différents critères cliniques doivent être mis en balance afin de prendre cette décision thérapeutique. Les procédures de mises en place seront détaillées et illustrées par de nombreux cas cliniques.

S'il est recommandé de discuter de l'avulsion des 3^{èmes} molaires autour de l'âge de 16 ans, il est fréquent que le traitement orthodontique se termine avant cet âge, même au terme de l'année de contention et que les 3^{èmes} molaires ne soient pas encore sur l'arcade.

Se pose alors la question de savoir qui doit assurer le suivi : le chirurgien-dentiste traitant ou l'orthodontiste ? En effet, tous les cas de figure existent : certains orthodontistes vont jusqu'à convoquer de nouveau le patient. Lors des Journées de l'orthodontiste, le Dr Guyomard a expliqué que pour lui, une fois la période de contention terminée et les résultats orthodontiques atteints, cette responsabilité (voire coresponsabilité en cas de problème !) peut être transférée au chirurgien-dentiste traitant après mise en relation avec ce dernier et transfert du dossier clinique car il s'agit du suivi normal d'un patient.

Différentes situations permettent de mettre à profit les dents de sagesse et notamment les cas de perte d'une molaire

Que ce soit durant le traitement actif ou plus tardivement, il est fréquent que les 3^{èmes} molaires fassent éruption sur l'arcade en malposition vestibulaire ou palatine ou soient retenues notamment sous le bombé distal de la 2^{ème} molaire avec une version mésio-vestibulaire plus ou moins importante. L'enjeu est alors de les mettre en place efficacement sans modifier la position des dents antérieures ni interférer avec l'occlusion. Ce n'est pas si simple, sachant que le patient est parfois débâgué et que la mise en place postérieure d'un ancrage osseux peut s'avérer complexe. Ces objectifs biomécaniques peuvent être atteints soit par l'utilisation d'arc Niti sur un arc continu ou sectionnel ou soit par l'utilisation de minivis d'ancrage associées à des boucles de redressement que nous vous détaillerons (attention aux effets parasites).

L'objectif de cette formation en ligne est de s'approprier les recommandations pour poser au mieux l'indication d'avulsion et d'intégrer les techniques avec ou sans ancrage osseux de mise en place des 3^{èmes} molaires aux différents temps du traitement orthodontique.

Formation E-learning

Action DPC N° 99F92325005

De la sagesse dans la gestion des 3^{èmes} molaires

Présentation

Les dernières recommandations de la HAS sur les dents de sagesse ont provoqué la polémique ! En limitant les indications d'avulsions, elles réhabilitent lesdites dents de sagesse en 3èmes molaires. En effet, leur mise en place peut éviter les risques chirurgicaux (notre responsabilité peut même être engagée en tant que prescripteur !) surtout qu'elles peuvent constituer une chance pour nos patients. Et pour cause : les dents de sagesse peuvent être mises à profit avec succès par auto transplantation, mésialisation molaire... nous développerons les modalités thérapeutiques (avec ou sans ancrage osseux selon le cas) avec une réflexion biomécanique. De nombreux cas cliniques illustreront nos propos.

Déroulé pédagogique

1 - Indications et contre-indications des avulsions de dents de sagesse : quand les dernières recommandations de la HAS font le buzz !

- Dans quels cas extraire les dents de sagesse ?
- Évaluer le pronostic d'évolution des dents de sagesse : le point sur les différents moyens d'imagerie
- À quel âge poser l'indication d'extraire les dents de sagesse ?

2 - Les risques de l'avulsion des dents de sagesse, responsabilité et coresponsabilité

- Quels sont les risques peropératoire et postopératoire ?
- Qui doit poser l'indication d'avulsion : le chirurgien-dentiste traitant ou l'orthodontiste ?
- Qui est responsable : celui qui pose l'indication ou celui qui réalise le geste chirurgical ?

3 - Dents de sagesse et chirurgie orthognathique

- Quels gestes de chirurgie orthognathique implique leur avulsion ?
- Avulser avant ou pendant la chirurgie ? Avantages et inconvénients
- Avulsion peropératoire : un mode opératoire spécifique !
- Dans quelles situations mettre à profit les dents de sagesse ?

4 - Perte d'une molaire et dent de sagesse : mise en perspective des différentes options thérapeutiques

- Protraction molaire
- Autotransplantation
- Ouverture d'un espace prothétique

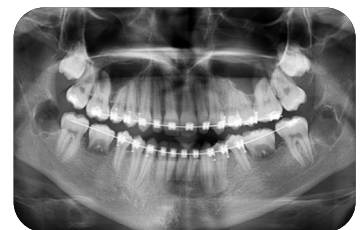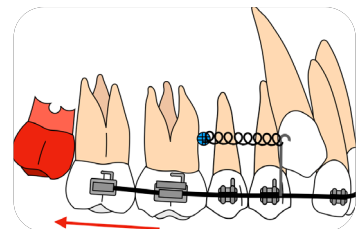
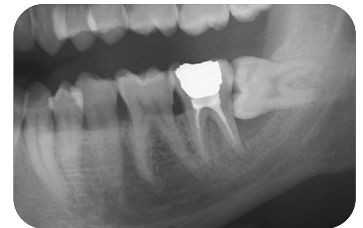
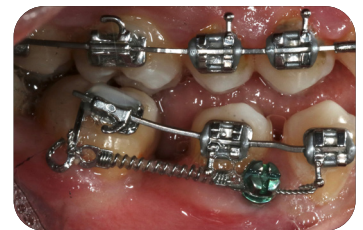5 - Distalisation et dents de sagesse

- Distaler implique-t-il l'avulsion des dents de sagesse ?
- Quel mode opératoire pour la distalisation : avec ou sans ancrage osseux, Abalakov... ?
- Analyse de la biomécanique de distalisation sur minivis

6 - Protraction des secteurs postérieurs et dents de sagesse

- Quel mode opératoire pour la protraction : avec ou sans ancrage osseux ?
- Analyse de la biomécanique de protraction - Solutions pour déjouer les effets indésirables

7 - Astuces de mise en place des troisièmes molaires lors du traitement actif ou plus tardivement : arc en overlay, arc sectionnel, avec ou sans ancrage osseux



1 mois pour bien vous former, à votre rythme !

100% prise en charge DPC

sous réserve de la disponibilité de votre crédit DPC

1 010 €

Inscription & dates de sessions

www.idwebformation.fr

Plus d'infos ? 01 56 26 50 19

